DOI:10.3969/j.issn.1000-9760.2019.04.001

· 专家论坛 ·

经皮椎间孔镜治疗青少年腰椎间盘突出症近期疗效分析

孟纯阳

（济宁医学院附属医院，济宁 272029）

孟纯阳，主任医师、医学博士、博士研究生导师，二级教授，享受国务院特殊津贴专家。山东省临床精品特色专科“腰椎间盘微创治疗”项目学科带头人，山东省首届名医联盟常务理事，济宁市首批知名专家。济宁市自然科学学科带头人，山东省科技创新先进个人，山东省优秀研究生导师。

中华医学会骨科分会微创学组委员、中国中西医结合学会微创专委会脊柱内镜学组副主任委员、山东省预防医学会骨与关节疾病防治分会主任委员、山东省研究型医院协会脊柱内镜技术研究与推广分会主任委员、济宁医学会骨科分会脊柱学组组长。济宁医学院附属医院骨科、脊柱外科学科带头人。

摘　要　目的　应用经皮椎间孔镜技术对患有青少年腰椎间盘突出症（adolescent lumbar disc herniation，ALDH）的患者施行手术治疗，探讨该技术对青少年患者责任椎间隙高度、脊柱稳定的影响，并观察其近期临床疗效。**方法**　选取 2013 年 7 月 – 2019 年 3 月在我院接受经皮椎间孔镜手术治疗的腰椎间盘突出症青少年患者（年龄≤21 岁）共 45 例。术前、术后（术后 1 天、3 个月、6 个月）分别在我院 Vue PACS 影像评估测量系统测量以下指标：椎间隙高度（腰椎正侧位）、脊柱矢状位上椎体间位移（AO 或 RO）及椎间成角（θ）（腰椎过伸过屈位）；并应用视觉疼痛模拟评分（visual analogue scale，VAS）、功能障碍指数（oswestry disability index，ODI）和改良 MacNab 对手术疗效进行评价。**结果**　在术前、术后 1 天、术后 3 个月、术后 6 个月对患者进行随访。椎间隙高度随着随访时间的延长逐渐降低，在术后 3 个月、术后 6 个月与术前相比较有统计学差异（$P<0.05$）；脊柱矢状位上椎体间位移（AO 或 RO）及椎间成角（θ）在不同随访时间点相比较统计学无显著差异（$P>0.05$）；VAS、ODI 评分，术后 1 天与术前相比较具有统计学意义（$P<0.05$），且术后随着随访时间的延长，VAS、ODI 评分呈降低趋势；改良 MacNab 评价标准优良率为 84.4%。**结论**　经皮椎间孔镜技术治疗 ALDH 可取得较好的疗效，对患者椎间隙高度、脊柱稳定性无显著影响。

关键词　椎间孔镜技术；青少年腰椎间盘突出症；椎间隙高度；脊柱稳定

中图分类号：R681.5 + 7　　**文献标识码**：A　　**文章编号**：1000-9760（2018）08-229-05

Short-term efficacy of percutaneous transforaminal lumbar discectomy in the treatment of adolescent lumbar disc herniation

MENG Chunyang

(*Affiliated Hospital of Jining Medical University*, *Jining* 272029, *China*)

Abstract: ***Objective***　The postoperative operation on the height of intervertebral space and stability of the spine in adolescents and recent clinical observations were investigated in the surgical treatment with percutaneous transforaminal technique for adolescent lumbar disc herniation (ALDH) patients. ***Methods***　A total of 45 adolescents (age ≤ 21 years old) with lumbar disc herniation who underwent percutaneous transforaminal surgery in our hospital from July 2013 to May 2019 were enrolled. Before and after the surgery (1 day, 3 months, and 6 months after surgery), the following indicators were measured on our Vue PACS: inter-

vertebral space height (positive lateral position of the lumbar vertebrae) and intervertebral displacement between the sagittal planes of the spine (AO or RO) and intervertebral angle (θ) (lumbar hyperextension and overflexion). The visual analogue scale (VAS), Oswestry disability index (ODI) and modified MacNab were used to evaluate the curative effect. ***Results*** Patients were followed up before surgery, 1 day, 3 months and 6 months after surgery. There was no significant difference in the height of the intervertebral space, the intervertebral displacement (AO or RO) and the intervertebral angle (θ) in the sagittal position of the spine at different follow-up times ($P>0.05$). The "VAS" and "ODI" scores were used to evaluate the postoperative outcomes of the patients. The preoperative and postoperative rates were statistically significant ($P<0.05$), and the postoperative follow-up time was extended, "VAS" and "ODI". The score is decreased. According to the improved MacNab evaluation criteria, the excellent and good rate was 84.4%. ***Conclusion*** Percutaneoustransforaminal technique is a good treatment for ALDH, and recent follow-up findings have no significant effect on the height of the intervertebral space and the stability of the spine.

Keywords: Intervertebral foramen technique; Adolescent lumbar disc herniation; Height of intervertebral space; Stability of the spine

椎间孔镜技术的雏形最初由 Mathews、Ditsworth 和 Kambin 提出的安全三角概念下研发[1-3]，发展到目前主要有 2 大术式：Yeung 等[4]研发的脊柱内镜操作系统（Yeung endoscopy spine system, YESS）技术及 Hoogland 等[5]研发的脊柱内镜操作系统（Thomas Hoogland endoscopy spine system, TESSYS）技术。在腰椎间盘突出症治疗方面，TESSYS 技术可完全进入椎管内，较 YESS 技术有着更广泛的适应证，更受脊柱外科医生青睐[6-7]。随着现代生活方式的转变，学习压力的增加，青少年腰椎间盘突出症（adolescent lumbar disc herniation, ALDH）的发病率呈递增趋势。国内外已报道椎间孔镜治疗 ALDH 可取得较好的临床疗效，但由于青少年时期椎间盘骺软骨与椎体未完全融合，应用椎间孔镜治疗 ALDH 取得满意疗效的同时，其是否对椎间隙高度及脊柱稳定性有进一步影响尚未见报道。本研究在临床中应用椎间孔镜治疗 ALDH 的患者，将术前与术后（术后 1 天、3 个月、6 个月）对椎间隙高度（腰椎正侧位）、脊柱矢状位上椎体间位移及椎间成角（腰椎过伸过屈位）的变化进行对比分析，并应用视觉疼痛模拟评分（visual analogue scale, VAS）、功能障碍指数（Oswestry disability index, ODI）和改良 MacNab 对手术疗效进行评价，旨在为应用椎间孔镜技术治疗 ALDH 患者提供更全面、更系统的理论依据。

1 材料与方法

1.1 一般资料

收集作者 2013 年 7 月 – 2019 年 5 月期间应用椎间孔镜技术治疗腰椎间盘突出症的青少年患者 45 例（女性 17 例，男性 28 例），其中 L3/4 突出 5 例，L4/5 突出 23 例，L5/S1 突出 17 例，年龄 14 ~ 21 岁，平均（19.48 ± 2.17）岁，病程 3 ~ 10 个月，平均（5.73 ± 1.50）个月。

所有患者均完善常规影像学检查：腰椎正侧位、过伸过屈位 DR 片、腰椎 CT 和腰椎 MRI。入院前均经至少 3 个月保守治疗无效；行椎间孔镜手术前患者症状、体征必须与影像学相符并排除其他手术禁忌证。

1.2 手术方法

行静脉和局部麻醉，常规采用俯卧位。应用定位器，正位数字显影 C 型臂机透视下标定腰椎棘突中线和椎间隙水平，侧位 C 型臂机透视下标定椎间孔深度，L5 ~ S1 节段同时需要标记髂嵴线。常规穿刺点为此两条线的交点即进针点与棘突中线的距离（旁开距离）L3 ~ 4 节段为 8 ~ 10cm，L4 ~ 5 节段为 11 ~ 14cm，L5 ~ S1 节段为 12 ~ 16cm；与水平面成 15° ~ 20° 夹角。穿刺选用 18G 穿刺针，调整方向使针尖部能经过关节突关节腹侧向深部刺入（即经过 Kambin 安全三角刺入），C 型臂透视到达靶点区域后，置入导丝，退出穿刺针，于穿刺部位切约 7mm 切口，逐级扩张放入工作套管。置入内镜，内镜下用射频消融电凝止血、髓核钳摘除突出或脱垂并压迫神经的髓核组织，射频消融处理絮状髓核组织及纤维环成形。生理盐水反复冲洗干净后，退出工作套管缝合伤口，敷料包扎固定，术后严密观察和记录下肢疼痛缓解情况及下肢肌力改

善情况,告知患者术后锻炼注意事项。

1.3　研究指标

分别在术前、术后 1 天、术后 3 个月、术后 6 个月随访患者,在我院影像后处理软件(Vue PACS)系统上测量患者椎间隙高度(图 1)、Dupuis 法[8]测量脊柱矢状位上椎体间位移(AO 或 RO)及椎间成角(θ)评估脊柱稳定性(图 2);对术后患者腰痛和腿痛的缓解进行 VAS、ODI 评分,并根据改良 MacNab 评价优良率。

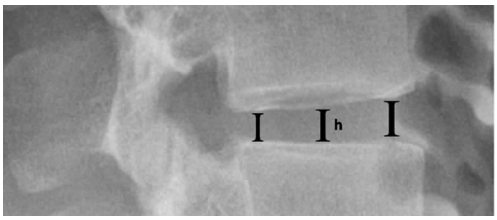

注:h 为椎间隙腹侧高度、背侧高度和椎体中间高度三者平均值

图 1　椎间隙高度测量

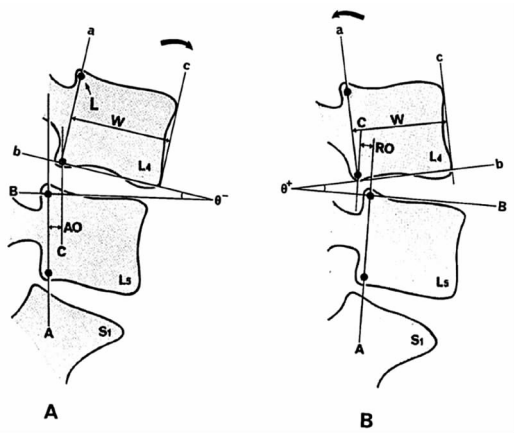

注:A 为腰椎过屈位;B 为腰椎过伸位;
椎体间位移为过伸过屈位测量的位移平均数;
椎间成角为过伸过屈位测量的角度平均数

图 2　脊柱矢状位上椎体间位移(AO 或 RO)及椎间成角(θ)的测量

1.4　统计学方法

应用 SPSS 19.0 软件进行统计学分析。计量资料以 $\bar{x} \pm s$ 表示,计量资料比较采用重复测量数据的方差分析,进一步两两比较采用 Bonferroni 检验,$P<0.05$ 为差异有统计学意义。

2　结果

2.1　临床结果

所有患者手术均顺利完成,手术时间 45 ~ 110min,平均(78.58 ± 15.92)min。并发症情况:3 例术后发生短暂性屈伸膝肌力下降,术后第 1 天即恢复正常,损伤原因与工作套管刺激出口根所致;1 例术后出现踇趾背伸肌力 0 级,经过治疗术后 1 月后完全恢复,损伤原因考虑与进工作通道时发生挤压有关;1 例患者术中出现短暂脊髓高压症状,术后 2h 即刻缓解,术后复发 2 例。

2.2　椎间孔镜技术对青少年患者椎间隙高度及脊柱稳定性的影响

分别于术前、术后 1 天、术后 3 个月、术后 6 个月不同时间点在我院影像后处理软件(Vue PACS)系统上测量椎间隙高度(h),随着随访时间的延长,在术后 3 个月、术后 6 个月与术前相比较有统计学差异($P<0.05$),说明术后椎间盘有继续退变的倾向。分析脊柱矢状位上椎体间位移(AO 或 RO)及椎间成角(θ),术前与术后比较均无统计学差异($P>0.05$)。见表 1。

2.3　患者术后疗效评价

分别于术前、术后 1 天、术后 3 个月、术后 6 个月不同时间对应用经皮椎间孔镜治疗 ALDH 患者进行腰、腿痛 VAS 评分、腰痛 ODI 评分,经统计学分析表明患者术后腰腿痛均明显减轻,术后第 1 天与术前相比较具有显著差异($P<0.05$);各组随着随访时间的延长,疼痛评分下降,且在术后第 1 天下降最显著。根据改良 MacNab 评价优良率为 84.4%(38/45)。见表 2。

表 1　不同时间点测量的椎间隙高度(h)、矢状位椎间成角(θ)、椎体间位移比较($n=45, \bar{x} \pm s$)

	术前	术后 1 天	术后 3 个月	术后 6 个月	F 值	P
椎间隙高度/mm	12.96 ± 0.81	12.94 ± 0.80	12.87 ± 0.79*	12.84 ± 0.79*	45.13	<0.01
椎间成角/°	5.92 ± 1.89	5.97 ± 1.74	6.02 ± 1.77	6.01 ± 1.79	2.01	0.13
椎体间位移/mm	0.54 ± 0.26	0.52 ± 0.24	0.53 ± 0.25	0.52 ± 0.24	1.75	0.17

注:与术前比较,* $P<0.05$

表 2　不同时间点对患者进行腰痛、腿痛 VAS 评分、ODI 评分比较(n = 45, $\bar{x} \pm s$, 分)

	术前	术后 1 天	术后 3 个月	术后 6 个月	F 值	P
腰痛 VAS 评分	7.20 ± 0.46	3.22 ± 0.90 *	2.40 ± 0.50	2.20 ± 0.40	1126.71	< 0.001
腿痛 VAS 评分	8.55 ± 0.66	3.33 ± 0.48 *	2.80 ± 0.40	2.04 ± 0.47	1307.6	< 0.001
腰痛 ODI 评分	61.88 ± 6.3	26.28 ± 4.99 *	13.31 ± 2.75	12.11 ± 2.54	872.62	< 0.001

注: 与术前比较, * $P < 0.05$

3　讨论

腰椎间盘突出症是临床上的一种常见病、多发病, 是引起腰腿痛最常见的原因, 多见于中老年人, 而青少年相对少见。据报道, 青少年患者的发病年龄多在 16 ~ 21 岁, 发生率为 0.5% ~ 6.8%[9]。近年来, 随着现代生活方式的转变, ALDH 呈逐年递增趋势, 且其发病原因并不十分明确, 主要危险因素有外伤、遗传因素、发育异常、椎间盘退变、脊柱侧凸、炎症免疫等。ALDH 的临床表现和成人有明显差异, 主要表现为症状轻、体征重[10], 在临床工作中极易忽略。据报道, 对于 ALDH 的治疗手术治疗要比保守治疗效果要好[11], 另外, 通过手术还可以使 45% ~ 68.9% 的青少年患者完全矫正因腰痛引起的代偿性脊柱侧凸[12-13]。微创手术是 ALDH 的最佳治疗方式, 尤其是经皮椎间孔镜技术, 其具有出血少、创伤小、术后疼痛轻, 恢复快, 住院时间短等特点, 术后患者的生活质量明显提高[14-16]。由于青少年时期椎间盘骺软骨与椎体未完全融合, 应用椎间孔镜治疗 ALDH 取得满意疗效的同时, 其是否对椎间隙高度及脊柱稳定性有进一步影响尚未见报道。故本组患者主要研究应用经皮椎间孔镜技术治疗 ALDH 的临床疗效及对患者椎间隙高度、脊柱稳定性影响的研究。

本研究纳入患有腰椎间盘突出症的青少年患者年龄并非 18 岁, 而是 ≤21 岁, 主要有 2 点原因: 1) 发育因素。正常情况下人体脊柱骺软骨在 21 岁左右与椎体完全融合[17-18]; 2) 发病年龄。ALDH 的发病年龄多集中在 16 ~ 21 岁[9]。椎间隙高度的进行丢失与椎间盘退变密切相关; 脊柱不稳通常是在腰椎过伸过屈位上病变节段矢状位上位移超过 3mm, 或椎间成角 > 12°, 故本研究中我们采用腰椎侧位椎间隙高度、腰椎过伸过屈位矢状位上椎体间位移及椎间成角来评价脊柱稳定性。经统计分析, 我们发现应用经皮椎间孔镜技术治疗 ALDH 患者椎间隙高度 (h), 随着随访时间的延长, 在术后 3 个月、术后 6 个月与术前相比较有统计学差异 ($P < 0.05$), 说明术后椎间盘有继续退变的倾向; 分析脊柱矢状位上椎体间位移 (AO 或 RO) 及椎间成角 (θ) 发现, 术前与术后比较均无统计学差异, 说明经皮椎间孔镜技术治疗 ALDH 对脊柱的结构及其稳定性并无显著影响。另外, 临床疗效上, 我们通过 VAS、ODI 评分比较发现, 术后第 1 天与术前比较有统计学差异 ($P < 0.05$), 且均在术后第 1 天评分显著下降, 说明皮椎间孔镜技术治疗 ALDH 后疗效显著, 且术后患者恢复快, 早期即可下床, 有效地缩短了住院时间, 改良 MacNab 优良率为 84.4%。

综上所述, 我们在应用经皮椎间孔镜技术治疗 ALDH 取得满意的临床疗效的同时, 不仅最大限度地降低对腰部肌肉软组织的损伤, 而且近期随访的研究结果表明对青少年患者脊柱的骨性生理结构及其稳定性无显著影响。因此, 该技术对青少年椎间盘突出患者来说是一种非常有效可供选择的微创治疗方式。

参考文献:

[1] Mathews HH. Transforaminal endoscopic microdiscectomy[J]. Neurosurg Clin N Am, 1996, 7(1): 59-63.

[2] Ditsworth DA. Endoscopic transforaminal lumbar discectomy and reconfiguration: a postero-lateral approach into the spinal canal[J]. Surg Neurol, 1998, 49(6): 588-597; discussion 597-598.

[3] Kambin P, Schaffer JL. A multicenter analysis of percutaneous discectomy[J]. Spine (Phila Pa 1976), 1991, 16(7): 854-855.

[4] Yeung AT, Tsou PM. Posterolateral endoscopic excision for lumbar disc herniation: Surgical technique, outcome, and complications in 307 consecutive cases[J]. Spine (Phila Pa 1976), 2002, 27(7): 722-731.

[5] Hoogland T, Schubert M, Miklitz B, et al. Transforaminal posterolateral endoscopic discectomy with or without the combination of a low-dose chymopapain: a prospective randomized study in 280 consecutive cases[J]. Spine (Phila Pa 1976), 2006, 31(24): E890-897. DOI: 10.1097/01.brs.0000245955.22358.3a.

(下转第 237 页)

JCI31027.

[8] Clemente JC, Ursell LK, Parfrey LW, et al. The impact of the gut microbiota on human health: an integrative view [J]. Cell, 2012, 148(6): 1258-1270. DOI: 10. 1016/j. cell. 2012. 01. 035.

[9] Dinan TG, Cryan JF. Brain-gut-microbiota axis and mental health[J]. Psychosomatic Medicine, 2017, 79(8): 920-926. DOI: 10. 1097/psy. 0000000000000519.

[10] Mazzon E, Sturniolo GC, Puzzolo D, et al. Effect of stress on the paracellular barrier in the rat ileum[J]. Gut, 2002, 51(4): 507-513. DOI: 10. 1136/gut. 51. 4. 507.

[11] 毛靖伟, 王英德. 肠黏膜屏障在炎症性肠病中作用机制的研究进展[J]. 世界华人消化杂志, 2010, 18(7): 695-698. DOI: 10. 3969/j. issn. 1009-3079. 2010. 07. 011.

[12] Chassaing B, Etienne-Mesmin L, Bonnet R, et al. Bile salts induce long polar fimbriae expression favouring Crohn's disease-associated adherent-invasive Escherichia coli interaction with Peyer's patches[J]. Environ Microbiol, 2013, 15(2): 355-371. DOI: 10. 1111/j. 1462-2920. 2012. 02824. x.

[13] 余晶仪, 郝小燕, 龙敏, 等. MUC2 基因表达对益生菌调节肠屏障作用的影响[J]. 南方医科大学学报, 2013, 33(2): 197-201. DOI: 10. 3969/j. issn. 1673-4254. 2013. 02. 08.

[14] Cummins EP, Crean D. Hypoxia and inflammatory bowel disease[J]. Microbes Infect, 2017, 19(3): 210-221. DOI: 10. 1016/j. micinf. 2016. 09. 004.

(收稿日期　2019-03-11)
(本文编辑: 石俊强)

(上接第 232 页)

[6] Jasper GP, Francisco GM, Telfeian AE. Endoscopic transforaminal discectomy for an extruded lumbar disc herniation[J]. Pain Physician, 2013, 16(1): E31-35.

[7] Lühmann D, Burkhardt-Hammer T, Borowski C, et al. Minimally invasive surgical procedures for the treatment of lumbar disc herniation[J]. GMS Health Technol Assess, 2005, 1: Doc07.

[8] Dupuis PR, Yong-Hing K, Cassidy JD, et al. Radiologic diagnosis of degenerative lumbar spinal instability[J]. Spine (Phila Pa 1976), 1985, 10(3): 262-276.

[9] Chang CH, Lee ZL, Chen WJ, et al. Clinical significance of ring apophysis fracture in adolescent lumbar disc herniation[J]. Spine (Phila Pa 1976), 2008, 33(16): 1750-1754. DOI: 10. 1097/BRS. 0b013e31817d1d12.

[10] Ozgen S, Konya D, Toktas OZ, et al. Lumbar disc herniation in adolescence[J]. Pediatr Neurosurg, 2007, 43(2): 77-81. DOI: 10. 1159/000098377.

[11] Dang L, Liu Z. A review of current treatment for lumbar disc herniation in children and adolescents[J]. Eur Spine J, 2010, 19(2): 205-214. DOI: 10. 1007/s00586-009-1202-7.

[12] Matsui H, Ohmori K, Kanamori M, et al. Significance of sciatic scoliotic list in operated patients with lumbar disc herniation[J]. Spine (Phila Pa 1976), 1998, 23(3): 338-342.

[13] Suk KS, Lee HM, Moon SH, et al. Lumbosacral scoliotic list by lumbar disc herniation[J]. Spine (Phila Pa 1976), 2001, 26(6): 667-671.

[14] Bokov A, Isrelov A, Skorodumov A, et al. An analysis of reasons for failed back surgery syndrome and partial results after different types of surgical lumbar nerve root decompression[J]. Pain Physician, 2011, 14(6): 545-557.

[15] Lee DY, Shim CS, Ahn Y, et al. Comparison of percutaneous endoscopic lumbar discectomy and open lumbar microdiscectomy for recurrent disc herniation[J]. J Korean Neurosurg Soc, 2009, 46(6): 515-521. DOI: 10. 3340/jkns. 2009. 46. 6. 515.

[16] Jasper GP, Francisco GM, Telfeian AE. Clinical success of transforaminal endoscopic discectomy with foraminotomy: a retrospective evaluation[J]. Clin Neurol Neurosurg, 2013, 115(10): 1961-1965. DOI: 10. 1016/j. clineuro. 2013. 05. 033.

[17] Silvers HR, Lewis PJ, Clabeaux DE, et al. Lumbar disc excisions in patients under the age of 21 years[J]. Spine (Phila Pa 1976), 1994, 19(21): 2387-2392.

[18] Parisini P, Di SM, Greggi T, et al. Lumbar disc excision in children and adolescents[J]. Spine (Phila Pa 1976), 2001, 26(18): 1997-2000.

(收稿日期　2019-06-25)
(本文编辑: 甘慧敏)