doi:10.3969/j.issn.1000-9760.2014.03.025

·短篇报道·

纵隔神经内分泌癌 2 例报告并文献复习

张谷青　陈月芹　张新东　王彦辉
（济宁医学院附属医院，山东 济宁 272029）

关键词　MNC；纵隔；体层摄影术
中图分类号：R734.5　　**文献标识码**：B　　**文章编号**：1000-9760(2014)06-227-02

纵隔神经内分泌癌（mediastinal neuroendocrine carcinoma，MNC）是一种少见的纵隔肿瘤，影像学表现缺乏特异性，容易误诊。为了提高对本病的认识，报告在本院由多层螺旋 CT 扫描经细针穿刺病理确诊的 MNC 患者 2 例，结合文献复习，旨在提高对本病的诊断率。

1　临床资料

病例 1：女，58 岁，因“活动后气短、胸闷 11 月余，面部浮肿 5 月余”于 2012 年 2 月入院。查体：颜面部浮肿，口唇轻度紫绀，双侧颈静脉怒张，左锁骨上可触及多个肿大淋巴结，质硬，活动差，轻压痛，胸骨右侧胸壁局部隆起，可触及质硬包块，压痛，右上肺呼吸音低。入院后行胸部 CT 平扫示右前上纵隔可见巨大软组织团块，大小约 13cm×19cm×12cm，病变密度不均，CT 值介于 24～45Hu，其前方侵犯胸骨并见肋间隙侵犯前胸壁，局部外膨，内侧压迫右肺，后方气管受压变形变窄，周围纵隔间隙可见多发结节影，边界不清，心脏周缘及右侧胸腔可见弧形低密度影，增强扫描示病变呈不均匀强化，CT 值 25～80Hu。右肺见高密度结节影，胸部 CT 诊断为右前中上纵隔区侵袭性胸腺瘤并多发转移，淋巴瘤待排。见图 1。活检病理示纵隔神经内分泌癌，大体所见切面灰白，质稍韧，免疫组化 CD56（＋），Syn（＋），CD5（＋），CK（＋），CK/56（－），CK7（－），TIF-1（－），P63（－），Ki-67 阳性细胞数 1%～2%。临床诊断为右前上纵隔肿瘤，纵隔淋巴结转移，上腔静脉综合征。

病例 2：女，59 岁，因“咳嗽 1 年余，左胸痛 3 周”于 2010 年 3 月入院。查体：胸壁轻压痛，浅表淋巴结未触及肿大。入院后行胸部 CT 平扫示胸腺区见一软组织块影，平扫 CT 值约 33Hu，动脉期及静脉期 CT 值分别是 42～70Hu、66～78Hu；边缘欠清，最大截面约 48mm×38mm，局部与心包分界不清。右肺上叶后段及下叶背段见结节状密度增高影，边界较清。所示双侧肾上腺见结节影，轻度强化。见图 2。胸部 CT 诊断：1）胸腺区占位性病变：胸腺瘤（恶性）可能性

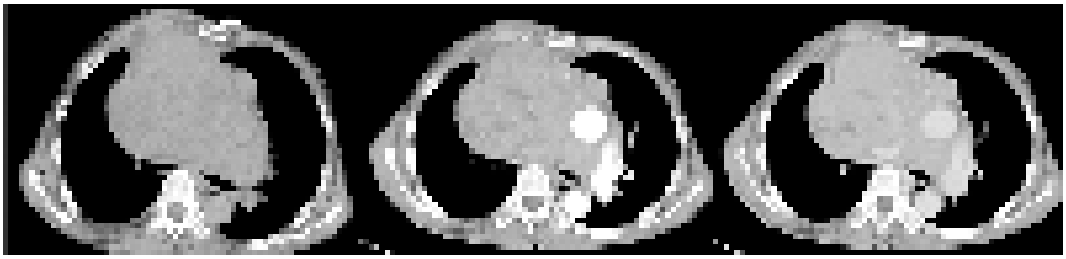

A　　B　　C

A 显示前中纵隔较大软组织肿块，B 及 C 分别为增强扫描动脉期及静脉期，肿块呈不均匀强化

图 1　病例 1 胸部平扫图像

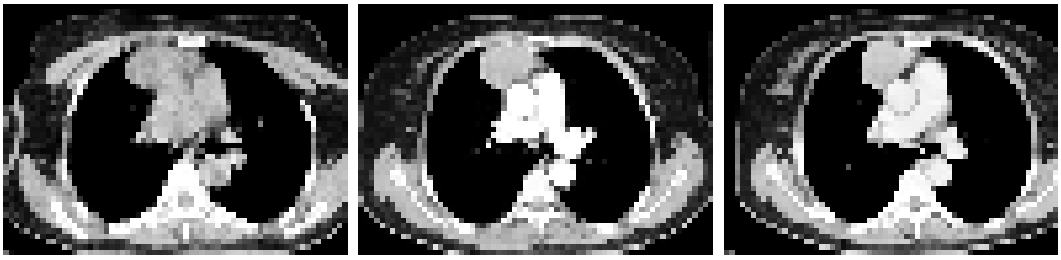

A　　B　　C

A 为显示前纵隔类圆形软组织肿块，B 及 C 分别为增强扫描动脉期及静脉期，肿块呈轻中度强化

图 2　病例 2 胸部平扫图像

大;2)右肺上叶后段及下叶背段、双侧肾上腺结节灶:考虑转移瘤。活检病理示 MNC,大体所见灰白色组织,免疫组化:肿瘤细胞 Syn(+),CK(+),TIF-1(+),CD3(-),S-100(-),TdT(-)。

2 讨 论

2.1 概述

神经内分泌癌是一种罕见的恶性肿瘤,属于神经内分泌肿瘤,发生率为 1.5/10 万[1],依据组织学特点及恶性程度又分为类癌、不典型类癌、小细胞型神经内分泌癌、大细胞型神经内分泌癌。神经内分泌癌起源于神经内分泌细胞,神经内分泌细胞广泛分布于人体,胃肠道系统、肺、胸腺、甲状旁腺、卵巢、胆道、腹膜后等都有神经内分泌细胞分布[2],而发生在纵隔的神经内分泌癌很罕见,其来源可能是胸腺或者纵隔的异常残余胚胎组织[3]。

2.2 临床表现

MNC 临床表现无明显特异性。肿瘤较小时通常因无明显症状而不易被发现,肿瘤较大时患者可出现压迫症状,表现为胸闷、胸痛、咳嗽、声嘶、上腔静脉综合征等。部分患者可出现类癌综合征,表现为皮肤潮红、腹泻、腹痛、哮喘样发作等。本文 2 例患者具有胸闷、胸痛及上腔静脉综合征表现。

2.3 CT 表现

发生于纵隔的神经内分泌癌近年来在国内外报道逐渐增多,现结合本组病例及国内外文献[4-7]复习总结如下。1)部位。前中后纵隔均可发生,本组 1 例发生于前中纵隔,另 1 例发生于前纵隔,和文献报道相符。2)肿瘤大小形态及周围关系。形态大小不一,但也有一定规律可循。类癌大多数肿块较局限,呈类圆形,边界较清,边缘光滑,分叶少,对周边的正常组织结构浸润程度轻。病理为不典型类癌、小细胞癌的肿块,往往体积较大,边缘不光整,宽基底,有沿大血管间隙生长的特点,常压迫、浸润周边大血管,包绕、压迫两侧气管。大多数 MNC 与周围肺组织的边界清晰锐利,很少浸润肺组织,但少数可发生肺部及远处部位转移,本组就有 1 例病例出现肺部及肾上腺转移,而另 1 例病例出现肺部转移及肿瘤压迫侵犯上腔静脉出现上腔静脉综合征。3)平扫及增强扫描特点。平扫纵隔内神经内分泌癌一般密度不均匀,无钙化,增强后呈不均匀强化,内部见大小不一的坏死灶,小细胞或大细胞型神经内分泌癌坏死灶最显著。这可能与肿瘤恶性程度高、生长迅速有关。本组病例实性成分均显著不均匀强化,增强后 CT 值增高 10~50Hu,坏死部分未见明显强化。

2.4 诊断及鉴别诊断

2.4.1 发生于前纵隔 应于胸腺瘤、畸胎瘤、胸内甲状腺肿相鉴别:1)胸腺瘤。尤其侵袭性胸腺瘤与 MNC 很难鉴别,本组 2 例均误诊为胸腺瘤,但侵袭性胸腺瘤侵犯上腔静脉并包绕纵隔内大血管的程度较神经内分泌癌低,一般伴有重症肌无力表现。2)畸胎瘤。一般具有三胚叶成分,CT 上可见到脂肪、钙化及软组织成分,与 MNC 容易鉴别,但少数缺乏脂肪组织的畸胎瘤恶变时难与其鉴别。3)胸内甲状腺肿。一般密度较高,增强扫描强化明显,钙化多见,且与颈部甲状腺相连,随吞咽活动上下移动,容易鉴别。

2.4.2 发生于中纵隔 应于淋巴瘤相鉴别,中纵隔大多数是淋巴系统肿瘤。常见的有何杰金病,网状细胞肉瘤,淋巴肉瘤等。多以中纵隔淋巴结肿大为特征,但也可侵入肺组织形成浸润性病变,典型者相互融合呈土豆块样,一般无坏死或出血,钙化少见。

2.4.3 发生于后纵隔 应于神经源性肿瘤相鉴别,神经源性肿瘤多位于脊柱旁,呈圆形或卵圆形、密度均匀的肿块。良性者边缘锐利,可在邻近的椎体、椎间孔或肋骨上形成光滑的压际。恶性者边缘模糊并侵犯邻近的结构,起源于椎管内神经根的肿瘤可哑铃状,椎间孔扩大。增强扫描明显强化。

2.5 治疗及预后

神经内分泌癌,是一种有内分泌功能的癌症,类癌一般切除即可,转移和复发率都低。大、小细胞癌恶性程度高,进展快,治疗以手术切除为主。其次是放疗,或放疗与化疗联合应用,以提高生存率。

通过对以上 2 例 MNC 病例的回顾性分析可见,详尽的病史、相关的实验室检查以及影像学检查是完成诊断所必不可少的,而病理诊断是准确诊断纵隔神经内分泌癌的关键,结合 CT 检查结果有助于对疾病预后的判断,以及指导制定恰当合理的治疗方案。

参考文献:

[1] Dogra VS, Poblete J. Metastatic carcinoid tumor in the liver [J]. Clin Ultrasound, 1993, 21(9): 639-651.

[2] Modlin IM, Sandor A. An analysis of 8305 cases of carcinoid tumors[J]. Cancer, 1997, 79(4): 813-829.

[3] Suster S, Moran CA. Neuroendocrine neoplasms of the mediastinum[J]. Am J Clin Pathol, 2001, 115(1): 17-27.

[4] 查开继,高剑波,郭华,等. 纵隔神经内分泌癌的 CT 诊断(附 7 例报告)[J]. 实用放射学杂志, 2011, 27(5): 807-810.

[5] 谢玉蓉,李继亮,余小波. 纵隔神经内分泌癌 1 例[J]. 放射学实践, 2010, 25(4): 388.

[6] Yamashita A, Marutsuka K, Moriguchi S, et al. Neuroendocrine carcinoma of the posterior mediastinum arising from a foregut cyst[J]. Pathol Int, 2005, 55(5): 285-289.

[7] 王俊鹏,孙琳. 纵隔类癌 1 例[J]. 实用放射学杂志, 2008, 24(10): 1327.

(**收稿日期** 2013-12-10)